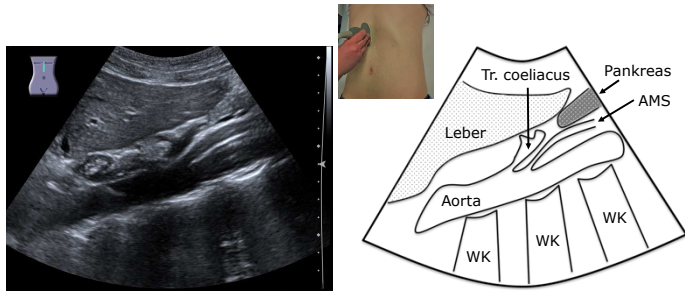
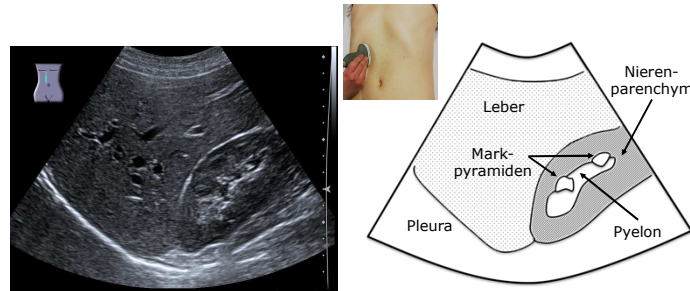


Standardschnitte der Abdomen-Sonographie

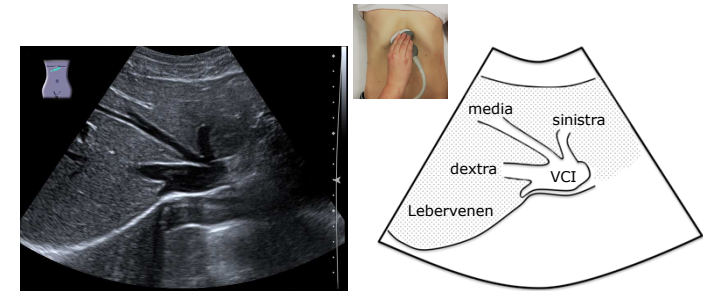
Einstieg in die Sonographie: von Studierenden für Studierende
 Medizinische Klinik 1 Universitätsklinikum Erlangen



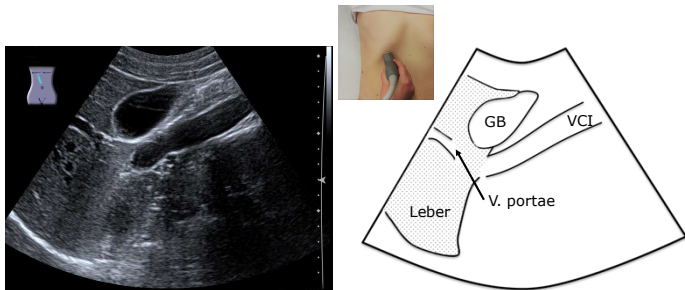
Längsschnitt: Epigastrium



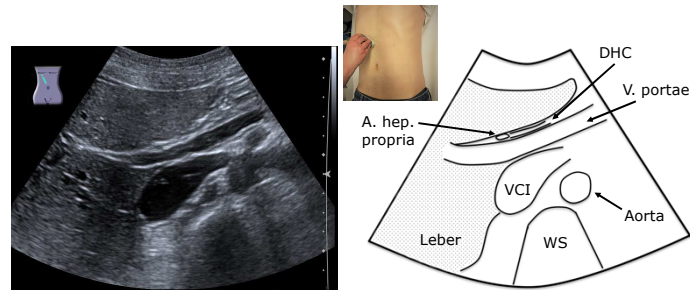
Längsschnitt: MCL rechts



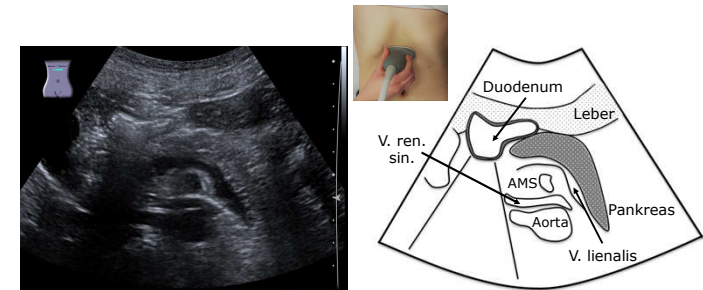
Subkostalschnitt: Lebervenenstern



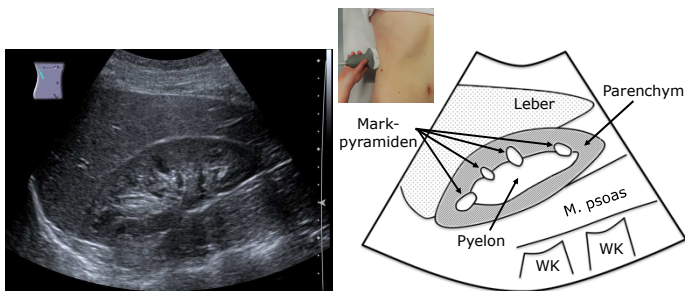
Längsschnitt: Gallenblase



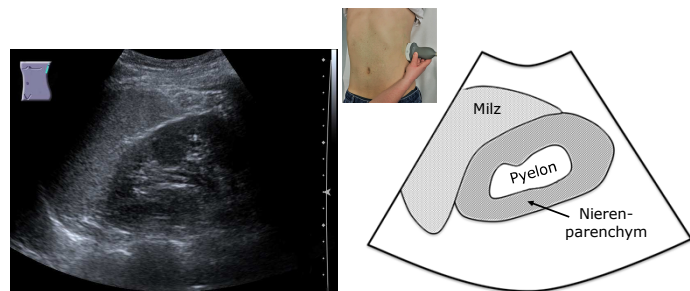
Schulter-Nabel-Schnitt: Leberpforte



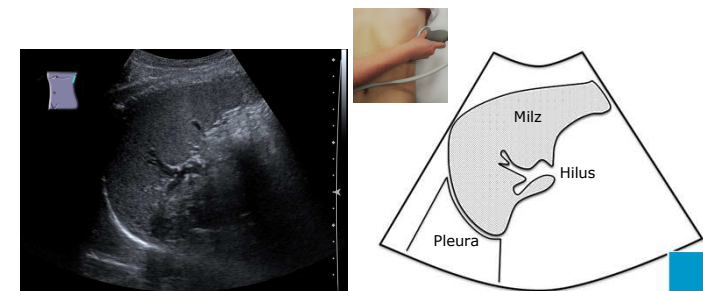
Querschnitt: Epigastrium



Flankenschnitt rechts



Flankenschnitt links



Interkostalschnitt: Milz